WONDZORG
voor verpleegkundigen

ESCULAAP

Wondzorg behandeling bestaat grofweg uit drie pijlers:

1. Stel een (waarschijnlijkheid) diagnose

Hierbij valt te denken aan trauma, brandwond, arterieel, veneus, gemengd, maligniteit etc. Alles onder de enkel bij diabeten wordt diabetische voet genoemd en vereist een andere aanpak!

2. Bepaal de fase van de wondgenezing

debridementfase → necrose, pus, fibrine
granulatie fase → gezond rood weefsel
epithelialisatiefase → epitheel vorming vanuit de wondranden of huid "*eilandjes*"

3. Bedenk altijd of er sprake is van ischemie en/of infectie

Diabetische kenmerken

- Autonome en perifere neuropathie
- Vaak kleine wondjes aan voeten/tenen
- Snel kans op infectie
- Arterieel en veneus vaatlijden
- Angiopathie
- Limited Joint Mobility (LJM) → meer druk-plekken, callusvorming en kans op wondjes
- Klauwtenen
- Koude voeten
- Droge voeten, kloofjes
- Pijn/tinteling in de voeten
- Kan secundair lymfeoedeem
- Wisselende glucosewaardes
- Trage wondgenezing, niet genezende wond
- Charcot voet
- Zwakke of afwezige pulsaties (voet)
- (eerdere/meerdere) amputaties

Arteriële kenmerken

- Locatie over het algemeen op slechter doorbloede plaatsen (tenen, voetrug, hiel, ...)
- Koudere/blauw/wit verkleurde voet
- Temperatuurverschil in de voeten
- Voet ziet rood bij afhangen, wit bij hooghouden
- Door slechte doorbloeding is de huid droog, bleek, verdund
- Minder haargroei en sneller kalknagels
- Pijn in rust, nachtelijke pijn = claudicatio klachten, etalage benen. Bij nachtpijn helpt mogelijk indien benen iets lager dan hoofd (cave oedeem).
- Pijn verminderd bij afhangen been
- Arteriën niet goed voel-/hoorbaar (Doppler) , vertraagde refill
- Enkel-arm index <0,8 mmHg
- Wonden zijn eerder diep, vaak zwarte/gele necrose
- Meestal geen oedeem
- Vaak (zeer) pijnlijk ulcus
- Vaatlijden/ etalage benen
- Vaak (zeer) pijnlijk ulcus

Veneuze kenmerken

- Varicosis, hyperpigmentatie, (pitting) oedeem, atrofie blanche, corona phlebectatica paraplantaris ("*ankle flare*").
- Pijn verminderd bij hoog leggen been
- Normale warme voet
- Goede pulsaties, enkel-arm index>0,8mmHg
- Droge grof geschilferde huid, eczemateuze klachten
- Ulcus vaak aan de mediale, distale einde van een gebied met spataderen
- Wond eerder oppervlakkig, gele fibrine op rode granulerende bodem
- Vaak nattend
- Ulcus meestal niet zo pijnlijk
- Bij atrofie blanche is het ulcus klein maar zeer pijnlijk.
- Vroeger doorgemaakte trombose, witte atrofische plekjes, ulcera rond hele been (kous ulcus)

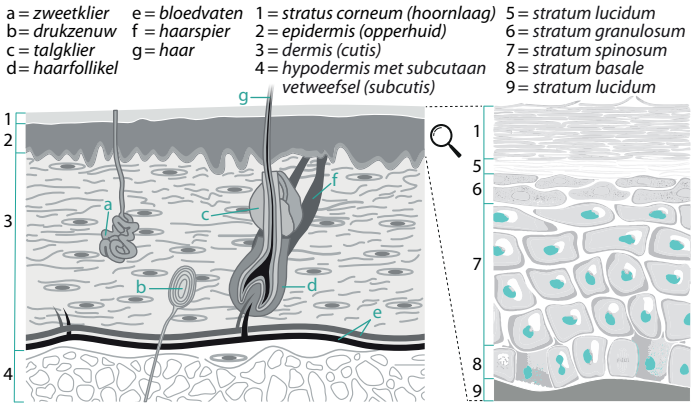

In het achterhoofd houden

- Niet langer dan 2 weken doorgaan met een beleid als er geen verbetering is
- Bij verslechtering de oorzaak achterhalen
- *It takes a village* (podo-, ergo-, fysiotherapeut, diëtist, vaatchirurg, ...)
- Altijd doorvragen bij nieuwe patiënt (anamnese, medicatie, voorgeschiedenis, ...)
- Het is ok niet alles te weten, stel vragen, óók als een beleid niet logisch overkomt
- Altijd zelf blijven nadenken
- Documenteer en evalueer wondgenezing, liefst volgens een methode (bv. **TIME**)

Wondregistratie met TIME (4 stappen)

1. Tissue - ***Weefsel***
- De kleur en vitaliteit van het weefsel
- Grootte/breedte en diepte van de wond (in cm)
- De locatie van de wond (benoem lichaamsdeel)
- De aanwezigheid van zwart weefsel (necrose) of fibrine (taai/geel beslag)

2. Infection & Inflammation - ***Infectie & Ontsteking***
- ***A) primair***: roodheid, warmte of zwelling
- ***B) secundair***: afwijkende kleur, broosheid/snel bloedend weefsel, groen beslag (pseudomonas), penetrante/aparte geur, pusvorming, stagnatie van wondgenezing (weinig of geen verbetering binnen veertien dagen), onverklaarbare/verergerde wondpijn en onverklaarbaar functieverlies

3. Moisture - ***Vochtbalans***
De aanwezigheid en mate van wondvocht (*droge, vochtige of natte wond*)

4. Edge - ***Wondranden (kleur en vitaliteit)***: *intact of doorbroken/niet-intact*
Wondomgeving (vitaliteit): *droge korsterige huid, eczeem, eeltvorming, ondermijningen en verweekte huid (witte verkleuring)*

© Esculaap.nl - Alle rechten voorbehouden *Ontvang alert bij updates/wijzigingen zakkaartjes:* esculaap.nl/update

Decubitus kenmerken
- Meestal op plekken waar veel druk op komt (stuit, billen, hielen, oren, achterhoofd)
- Meestal bij immobiele pt, slechte voedingsstatus, dwarsdaesie, terminale fase
- (Zwarte/Gele) Necrose
- Onderscheid tussen decubitus en voetulcus, let op incontinentie en zwetten

Decubitus is in te delen in categorieën:
1: niet wegdrukbare roodheid (intacte huid)
2: verlies gedeelte van een huidlaag/blaar
3: verlies van volledige huidlaag
4: verlies van volledige weefsellaag
ongeclassificeerd: verlies meerdere huidlagen, diepte onbekend, vermoeden diepe weefselschade, diepte onbekend

Lymfatische kenmerken
- Langdurige oedeem, Non pitting oedeem
- Doorgemaakte huidinfectie, erysipelas, ulcera of chronische ischemie van het been
- Olifantenhuid (stevig), bindweefselverharding
- Bleke verkleuring, witte eilandjes op wondbed
- Lekkende ulcera
- Tetherring/blokteenen (huidplooi aan tenen (basis dig II of III) oppakken niet mogelijk)
- Papillomatosis (verrucueze huidveranderingen)
- Hyperkeratose (sterke eeltvorming)
- Fissuren (scheurtjes, kloofjes)

Hoe zelf kunnen diagnosticeren?
- Klacht goed uitvragen ontstaan van de wond: wanneer, hoe lang, wat voor pijn, wat te doen om pijn te verminderen etc.
- Anamnese voorgeschiedenis, med. gebruik, intox., familiaire voorgeschiedenis, allergieën
- Lichamelijk onderzoek (observeren, palperen), beharing, toestand van de huid
- Temperatuur verschil voelen tussen links en rechts
- Er hoeft niet één diagnose te zijn
- Voorstel doen richting wondpoli/(huis)arts/vaatchirurg over mogelijk aanvullend onderzoek (Teendruk, Doppler, EAI), indien van toepassing

Symptomen Infectie
- Roodheid >1 cm van de wondrand
- Pus
- Necrose
- Toename pijn
- Riekende wond
- Toename wondvocht
- Oedeem
- Zwelling
- Korsts
- Functieverlies
- Warmte
- Algehele malaise
- Bruqvorming/ondermijning (secundair)

Hoe infectie diagnosticeren?
- BSE, CRP, leuco's prikken, kweken

Typen Ischemie
- *Stoornis in microcirculatie*: oedeem → tegenwerking genezing
- *Stoornis in macrocirculatie*: arterieel en veneuze insufficiëntie → tegenwerking genezing
- *Arteriële Ischemie*: ischemie t.g.v. afsluiting en/of ernstige verrauwing in de arteriën
- *Kritische Ischemie*: ernstige tot volledige afsluitingen van bloedvaten

Hoe ischemie diagnosticeren?
- Kleur/temp van de huid.
- Gevoelloshcid in de huid (neuropathie)
- Pulsaties voelen
- Enkel arm index uit(laten)voeren
- Als er sprake is van claudicatio klachten, welk stadium (I-IV)?

Oedembestrijding
- Ambulante compressie therapie (40-60 mmHg)
  Let op bij verslechterde flow, dan zeker niet te strakl
- Voetenend van bed omhoog, evt kussen onder matras
- Lopen stimuleren als de locatie van het ulcus dit toelaat
- Bij zitten benen omhoog (liefst tot boven hart-niveau)
- Bij zitten kuitspier-oefeningen laten doen
- Terapeutische elastische kous (TED kous, classe I-IV)
- Tubigrip (al dan niet dubbel)
- Lymfoedeemtherapie (fysiotherapie)
- Diuretica (medicatie).

Systemische therapie
- Medicatie: antibiotica, antiscoagulantia
- Glucosespiegel stabiel houden
- Zalven om zo peri-wond gebied te optimaliseren
- Onderliggende ziekte/aandoening optimaal behandelen met wondgenezing in gedachten.
  Welke invloed heeft medicatie? Waardoor is wond ontstaan? Is de oorzaak weg te nemen?
- Eiwitvereiltt dieet & gevarieerde, gezonde voeding
- Goede rust/activiteiten-evenwicht optimaliseert doorbloeding
  (beenulcus → kuitspiereoefening/lopen ivm pompwerking = betere doorbloeding)
- *Don't just treat the hole in de patiënt, but treat the whole patiënt!*

Debrideren technieken
- Chirurgisch (fysiek wegsnijden van debris, scalpel, curette, schaar,pincet)
- Autolytisch (d.m.v. verbanden, eigen wondenzymen en vocht)
- Enzymatisch (d.m.v. enzym zalven, nouvilon)
- Biologisch (maden therapie)
- Mechanisch (spoelen, reinigen van wonden, hydrojet)
- Chemisch

Wondbeoordeling
- Waar bevindt het ulcus zich
- In welke fase is de wond (debridement-, granulatie-, of epithelialisatie fase)
- Sprake van hypergranulatie/infectie
- Periwond (roodheid, schilvering, glimmend, macerate, ondermijning, ingedroogd, eczemathous, mycose etc)
- Exsudaat: geen (te droog), vochtig (houden zo), nat/zeer nat (oorzaak?)
- Geur (zuriq / aceton/ rotting)
- Palpatie (indurate/ pocketvormin/ temperatuur)
- Anamnese patiënt (pijnsensatie/rillerigheid/medische VG/eerdere ervaringen)
- Met instrumentarium (evt. vingers) ondermijning opzoeken en in cm opmeten
- Foto's (let op overzicht en close up) voor documentatie of overleg met andere disciplines
- Opletten bij ischemie of infectie.

Als het niet zeker is of er sprake is van ischemie of infectie kun je het been hoog houden (hoger dan heup) → roodheid verminderd en been koud en pijnlijk? *Waarschijnlijk ischemie*
→ blijft been rood en warm? *Waarschijnlijk sprake van infectie*